



RELATÓRIO DE ACOMPANHAMENTO CLÍNICO

Nome do aluno: Stéphanie Lima Nº xxxx Data: 21 / 04/ 08 Ass. _____

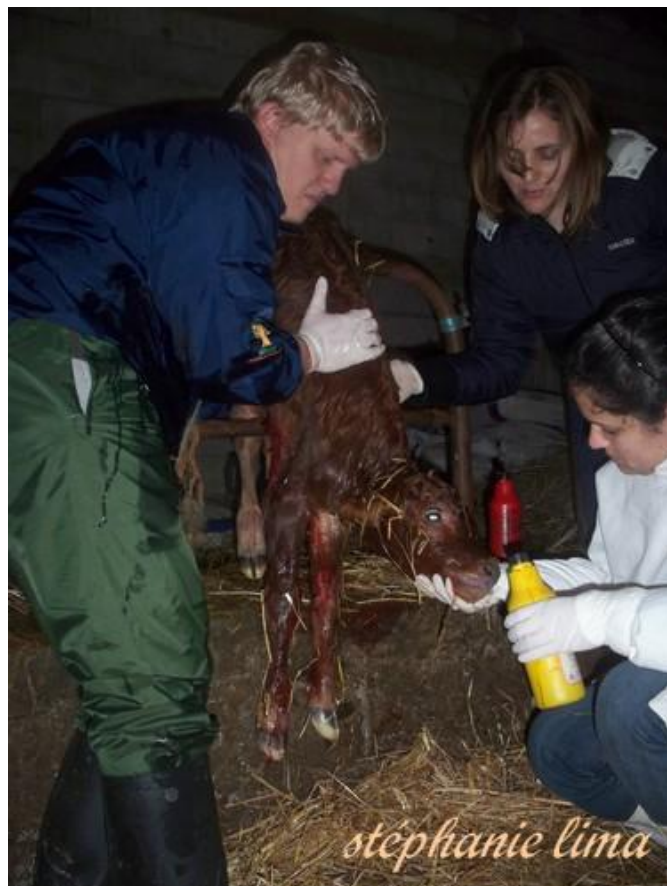Identificação animal	Bovino fêmea, de raça indeterminada (aptidão de carne) e idade inferior a 2 anos.	
Anamnese	Fomos chamados para dar assistência a uma vaca em trabalho de parto há cerca de 6 horas. Esta novilha foi criada junto da manada da qual consta um touro de cobrição.	
Exame físico	A vaca era pequena. A bolsa amniótica continuava intacta, embora visível na vulva. Após palpação vaginal, notou-se o inadequado tamanho do feto relativamente à bacia (canal do parto) da mãe, e o qual se encontrava vivo. Decidiu-se, então, recorrer a cesariana de forma a evitar a morte da cria.	
Diagnóstico	Distócia por desproporção fetomaternal, presumivelmente devido à idade (imaturidade) da mãe.	
Procedimento	<p>Preparação do campo operatório com tricotomia e preparação do campo cirúrgico da fossa paralombar esquerda.</p> <p>Após tranquilização do animal com uma dose baixa de xilazina, realizou-se uma anestesia em L invertido, por infiltração local com lidocaina a 2% e uma anestesia epidural com o objectivo de reduzir as contracções uterinas.</p> <p>Procedeu-se, então, a laparotomia, palpação do corno uterino gestante, exteriorização parcial e incisão do útero de forma a extrair o feto.</p>	 

Foi necessária a reanimação do vitelo, com desobstrução das vias respiratórias.

Colocou-se um antibiótico de largo espectro nas cavidades uterina e peritoneal.

Realizou-se, então, as suturas do útero, das 3 camadas musculares da parede abdominal e da pele.

Os cuidados pós-operatórios consistiram na administração de penicilina e estreptomicina por via IM, assim como na desinfecção diária da ferida cirúrgica com iodopolvidona.

**Evolução**

O colostro da mãe revelou-se insuficiente, pelo que foi o vitelo foi amamentado recorrendo-se a outra vaca recém-parida.

Na avaliação clínica do dia seguinte, a vaca encontrava-se em recuperação pós-operatória normal e o vitelo sem quaisquer sinais de perda de vitalidade.