

ISSN 1647-3019



***Veterinaria.com.pt* 2009; Vol. 1 Nº 1: e4**
(publicação inicial em Janeiro de 2008)

Disponível em http://www.veterinaria.com.pt/media//DIR_27001/VCP1-1-e4.pdf

AVALIAÇÃO ULTRA-SONOGRÁFICA DA VITALIDADE DOS EMBRIÕES EM CABRAS GESTANTES DA RAÇA SERRANA

ULTRASONOGRAPHIC EVALUATION OF EMBRYO VITALITY IN PREGNANT SERRANA GOATS

Simões, J. *, Gaspar, D. e Azevedo, J.



Universidade de Trás-os-Montes e Alto Douro, Vila Real. *jsimoes@utad.pt

1. INTRODUÇÃO

A ultra-sonografia é um método fiável no diagnóstico precoce de gestação e na contagem de embriões em cabras (Martinez *et al.*, 1998).

É, no entanto, necessário caracterizar o normal desenvolvimento do embrião em cada raça e consequentemente potenciais ocorrências de morte embrionária tardia.

O objectivo deste trabalho foi a avaliação de parâmetros indicativos da vitalidade dos embriões, durante a fase embrionária tardia, em cabras gestantes da raça Serrana.

2. MATERIAL E MÉTODOS

Entre o 16º e 42º dia após inseminação artificial (IA), foi realizado um exame ecográfico por via transrectal (Aloka ® SSD 500, Japão) com uma sonda de 7,5 MHz de frequência (modelo UST-660-7.5), cada 2 dias, ao conteúdo do lúmen uterino de 7 cabras da raça Serrana com gestações simples.

Após a 1ª detecção, foi medido o diâmetro da vesícula embrionária (VE), o comprimento crânio-caudal e o diâmetro dos embriões em cada exame ecográfico. A frequência cardíaca e os movimentos do embrião foram também avaliados.

3. RESULTADOS

Numa das cabras detectou-se, no 38º dia de gestação, morte embrionária através da cessação dos batimentos cardíacos do embrião, a qual foi confirmada em 3 exames sucessivos.

Caracterização dos embriões viáveis

Observou-se a VE a partir dos $20,7 \pm 0,6$ dias (média \pm EM; n=6) após IA, cujo tamanho pôde ser estimado, através da idade, pela equação de regressão $y = -0,2x + 0,03x^2$ ($r^2=0,93$; $P<0,001$; Fig. 1).

A estimativa do comprimento do embrião, durante esta fase, obedeceu à equação $y = -0,5x + 0,03x^2$ ($r^2=0,96$; $P<0,001$; Fig. 2).

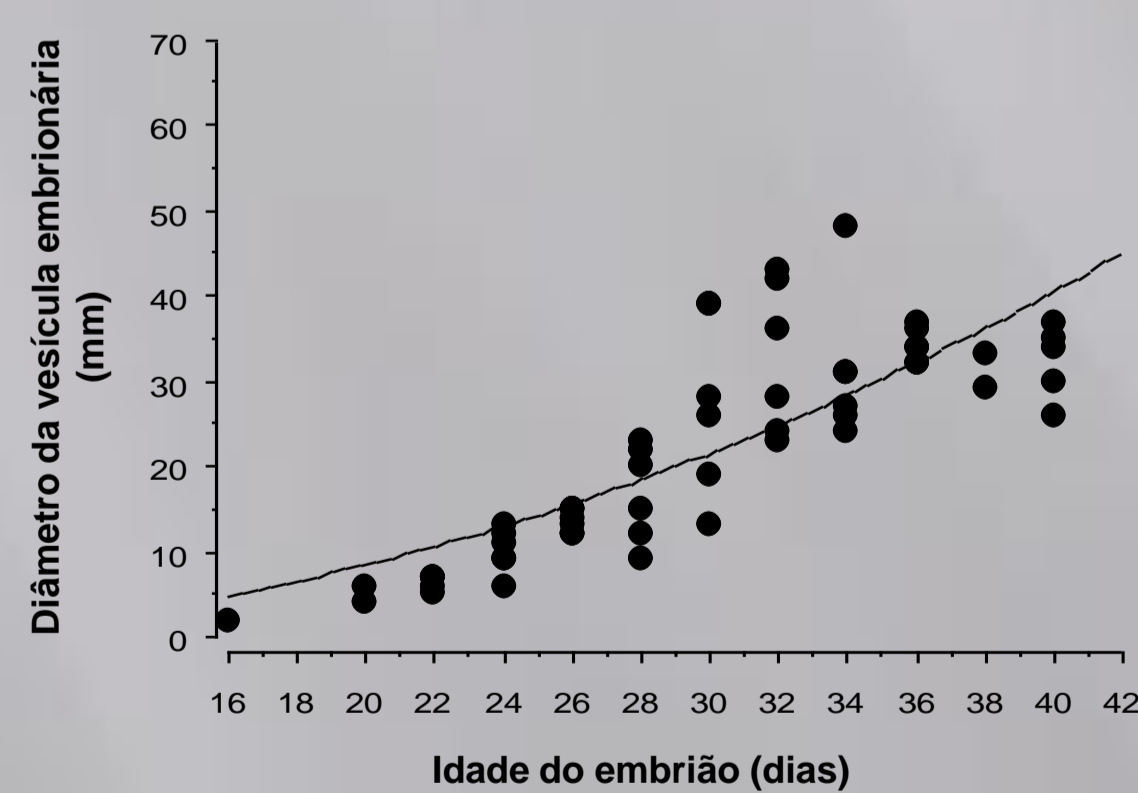


Fig. 1- Relação entre a idade do embrião e o diâmetro da vesícula embrionária.

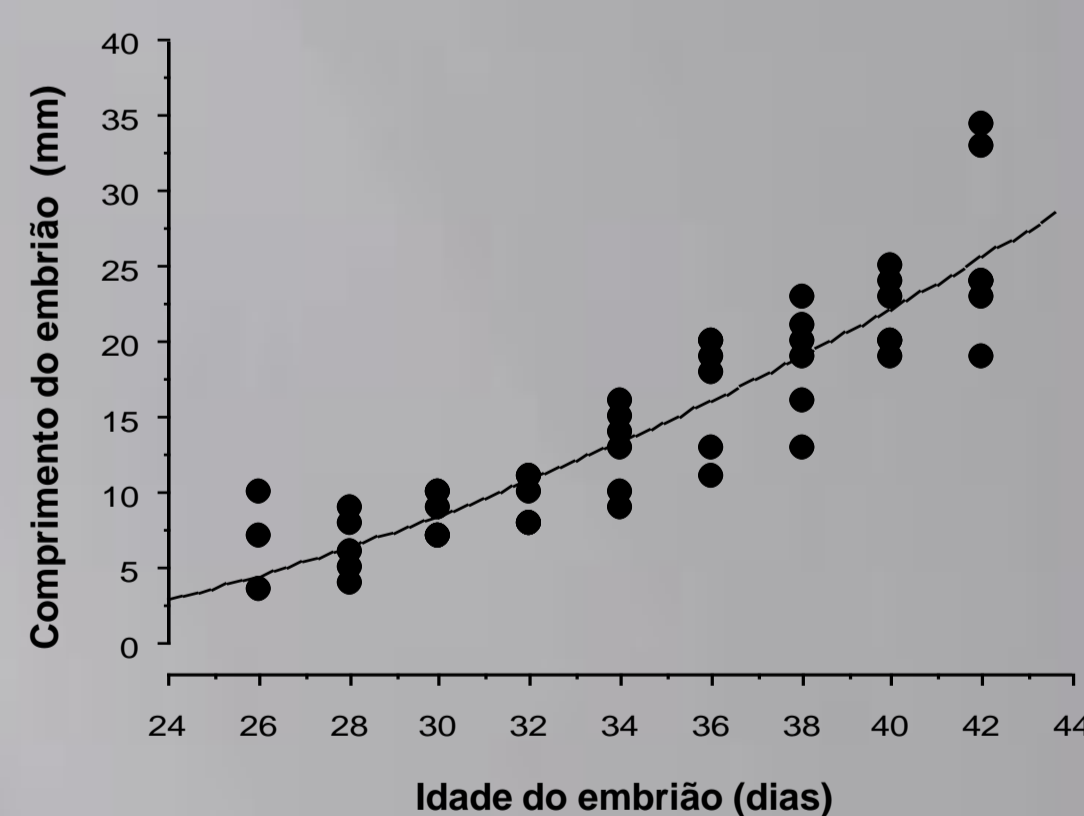


Fig. 2- Relação entre a idade e o comprimento do embrião.

Caracterização do embrião em que ocorreu morte

Tendo em consideração os últimos 3 exames anteriores à detecção da morte do 7º embrião (Fig. 3), os valores médios dos parâmetros avaliados, neste embrião, foram similares aos dos embriões viáveis (Tabela 1).

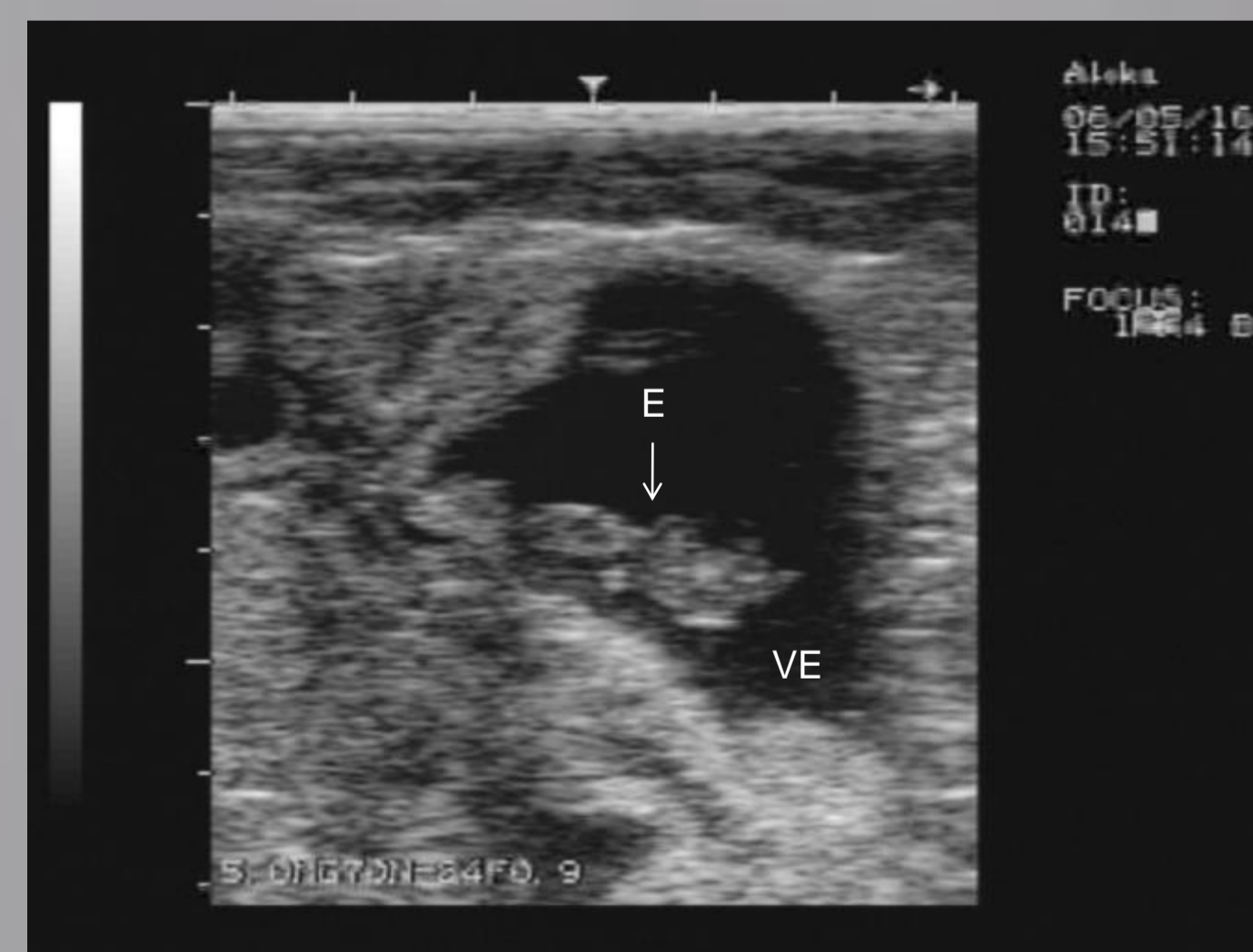

Fig. 3- Morte embrionária. Observa-se o embrião (E) ainda de contornos bem definidos, 2 dias após a detecção da sua morte (40º dia de gestação). VE- Vesícula embrionária.

Parâmetro	Embriões viáveis	Embrião invível
Diâmetro médio da vesícula embrionária	$32,7 \pm 1,6$ mm	$30,7 \pm 4,9$ mm
Comprimento médio do embrião	$13,0 \pm 1,0$ mm	$12,0 \pm 2,3$ mm
Frequência cardíaca	$192,7 \pm 2,1$ bpm	$188,7 \pm 3,5$ bpm

Tabela 1- Valores médios dos parâmetros em estudo referentes aos 3 exames anteriores à detecção da morte do 7º embrião.

No primeiro dia da mensuração dos batimentos cardíacos ($31,3 \pm 0,6$ dias), foi observada uma frequência de $195 \pm 4,4$ bpm nos embriões, a qual foi diminuindo ao longo dos sucessivos exames até ao 42º dia ($y = 382,3 - 8,9x + 0,1x^2$; $r^2=0,43$; $P<0,001$).

Os movimentos dos embriões foram observados, pela 1ª vez, entre o 40º e 42º dia.

4. CONCLUSÕES

A ultra-sonografia é um método eficaz na determinação da vitalidade de embriões em caprinos.

Não foi observado qualquer parâmetro de indicação prévia de morte embrionária no caso em que ocorreu.

Referências bibliográficas

- Martinez, M.F., Bosch, P. e Bosch, R.A., 1998. Determination of early pregnancy and embryonic growth in goats by transrectal ultrasound scanning. Theriogenology, 49: 1555-1565.